Originalarbeit

Gynäkologisch-geburtshilfliche
Rundschau

Gynäkol Geburtshilfliche Rundsch 2007;47:23–32
DOI: 10.1159/000098122

Eingegangen: 24. November 2005
Angenommen: 24. Februar 2006

Ästhetische und funktionelle Korrekturen im weiblichen Genitalbereich

Stefan Gress

Facharzt für plastische und ästhetische Chirurgie, München, Deutschland

Schlüsselwörter

Schamlippenverkleinerung · Nymphektomie · Eigenfetttransplantation, Labia majora · Klitorisverkleinerung · Liposuktion, Schamhügel

Zusammenfassung

In den vergangenen Jahren haben wir eine stetig zunehmende Anzahl an Eingriffen in der äusseren weiblichen Genitalregion durchgeführt. Darunter fielen am häufigsten Korrekturen der Schamlippen, gefolgt von Korrekturen der Klitoris und des Mons pubis. Insbesondere psychische, aber auch funktionelle Beschwerden waren ausschlaggebend für die Entscheidung zur Operation. Wie hier beschrieben, haben wir durch die grosse Fallzahl spezielle operative Techniken entwickeln können. Die Ergebnisse sind sowohl funktionell als auch ästhetisch zuverlässig und ansprechend bei geringer postoperativer Komplikationsrate und hoher Patientenzufriedenheit.

Key Words

Labia reduction plasty · Nymphectomy · Lipostructure, labia majora · Reduction clitoroplasty · Liposuction, suprapubic area

Aesthetic and Functional Corrections of the Female Genital Area

In the last few years, we have performed an increasing number of genital reshaping procedures in females. Most frequently we carried out corrections of the labia, followed by operations to reduce the size of the clitoris and the pubic area. Psychological as well as functional complaints were the reasons for the decision to undergo a surgical correction. After a large number of operations we have gained great experience and developed specific operation techniques. The results are functionally reliable and aesthetically pleasing with a very low rate of complications and a high level of patient satisfaction.

Copyright © 2007 S. Karger AG, Basel

Corrections esthétiques et fonctionnelles de l'appareil génital externe de la femme

Au cours des dernières années, nous avons effectué un nombre croissant d'interventions esthétiques sur l'appareil génital féminin externe. En premier lieu, elles concernent des corrections du clitoris et du mont de Vénus (pubis). Notamment des troubles psychiques, mais aussi fonctionnels ont aidé à la décision d'opérer. Notre expérience chirurgicale acquise – et les nombreux cas traités en témoignent – a permis de développer des techniques opératoires spéciales apportant des résultats fiables tant au niveau esthétique que fonctionnel avec un taux extrêmement bas de complications postopératoires et une grande satisfaction des patientes.

Hormonelle Einflüsse, erbliche Faktoren, altersbedingte Veränderungen, Geburten, Einflüsse der Schwerkraft, starke Gewichtsschwankungen und ähnliches werden für unschöne oder funktionell einschränkende Ausprägungen der äusseren Genitalregion verantwortlich gemacht. Auch wenn Frauen schon immer mit diesen Veränderungen konfrontiert waren, haben wir erst in den vergangenen Jahren eine zunehmende Nachfrage an Korrektureingriffen in diesem Bereich wahrgenommen.

Am häufigsten wünschten sich die Patientinnen die Verkleinerung der inneren Schamlippen sowohl aus ästhetischen als auch aus funktionellen Gründen. Eine Ursache für das zunehmende Interesse lag nach unserer Beobachtung vor allem in einem erweiterten, auf die Genitalregion ausgedehnten ästhetischen Bewusstsein. Die Rasur oder das Kürzen der Schambehaarung ist bei vielen Frauen längst selbstverständlicher Bestandteil der Körperpflege. Allerdings wird durch eine kurze oder fehlende Schambehaarung die Genitalregion besser sichtbar, wodurch unvorteilhafte Ausprägungen vor allem der Scham-

KARGER

Fax +41 61 306 12 34
E-Mail karger@karger.ch
www.karger.com

© 2007 S. Karger AG, Basel

Accessible online at:
www.karger.com/ggr

Dr. Stefan Gress
Facharzt für plastische und ästhetische Chirurgie
Salvatorstrasse 3
DE-80333 München (Deutschland)
Tel. +49 89 2422 3922, Fax +49 89 2422 3923, E-Mail gress@plast-chirurgie.de

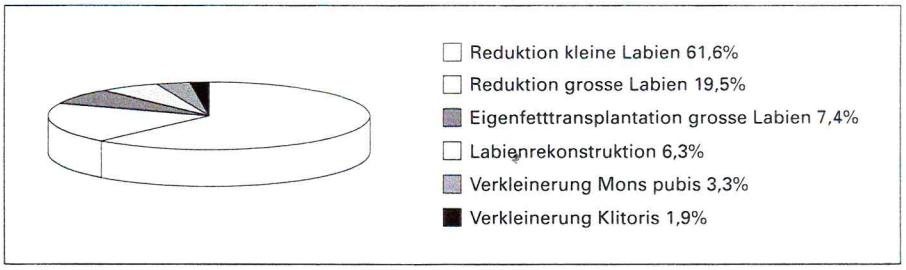

Abb. 1. Übersicht der Eingriffe.

lippen auffallen können. Ein weiterer Grund für den Anstieg dieser Eingriffe könnte im zunehmenden Wissen um die Möglichkeiten chirurgischer Korrekturmassnahmen insbesondere durch Medienbeiträge liegen.

Standardoperationstechniken gibt es bisher nicht. Die in der Literatur veröffentlichten Arbeiten beziehen sich grösstenteils auf Korrekturen bei Hyperplasie der kleinen Labien [1–8] und bei Klitorishyperplasie [9–11]. Diese Übersicht stellt zuverlässige Möglichkeiten der funktionellen und ästhetischen Korrektur aller anatomischen Teilregionen der äusseren weiblichen Genitalregion, der kleinen Labien, der grossen Labien, der Klitoris und des Schamhügels vor.

Behandlungsziel

Ziel der operativen Eingriffe war die Beseitigung oder Verbesserung bestehender psychischer und/oder funktioneller Beschwerden, hervorgerufen durch dysmorphe Erscheinungsformen der äusseren weiblichen Genitalregion. Das Idealbild des postoperativen Ergebnisses, so die Erwartung der meisten Patientinnen, sollte dem einer jugendlichen Vulva entsprechen, in dem straffe, volle äussere Schamlippen die inneren vollständig bedecken.

Patientengut, Material und Methode

Patientendaten wurden anhand von Fragebögen und anamnestisch im Konsultationsgespräch erhoben. Dabei wurden Informationen über das soziale Umfeld, Alter, sexuelle Aktivität, Geburten, Motivation zur Operation, funktionelle Beschwerden und Angaben über die Bewertung des erreichten Operationsergebnisses gesammelt und ausgewertet.

Zwischen 2001 und 2005 führten wir 453 Eingriffe bei 364 Patientinnen im Alter zwischen 16 und 59 Jahren mit primären und sekundären dysmorphen Erscheinungsformen der Labien, der Glans der Klitoris und des Schamhügels durch. Das Durchschnittsalter betrug 34 Jahre. Der Grad der sexuellen Aktivität wurde überwiegend (81%) als «altersentsprechend normal» eingestuft. 43% der Patientinnen waren verheiratet oder lebten in einer festen Beziehung. 36% hatten ein oder mehrere Kinder. Die meisten Patientinnen (72%) lebten in «guten» bis «sehr guten» sozialen Verhältnissen. Intersexualität mit Chromosomenanomalien (z.B. adrenogenitales Syndrom) oder Transsexualismus lag in keinem Fall vor.

Der Hauptanteil der Eingriffe bestand in der Korrektur der Schamlippen: 61,6% Verkleinerungen von hyperplastischen inneren Schamlippen, 19,5% Verkleinerungen vergrösserter äusserer Labien. Eine Volumenaugmentation durch Eigenfetttransplantation («lipostructure») bei erschlafften äusseren Labien führten wir in 7,4% der Fälle durch, rekonstruktive Eingriffe insbesondere der inneren Schamlippen infolge unsachgerechter Voroperationen alio loco in 6,3% der Fälle. 1,9% betrug der Anteil an Verkleinerungen der Klitoris. Eine Volumenreduktion des Mons pubis erfolgte bei 3,3% der Patientinnen (Abb. 1).

Die Entscheidung für eine Operation wurde in 65% der Fälle wegen sowohl funktioneller als auch wegen psychischer Beschwerden getroffen. Oft bestand eine mitunter erhebliche psychische Belastung durch eine subjektiv als unästhetisch empfundene äussere Genitalregion. In nicht wenigen Fällen war dies mit einer starken Einschränkung des Sexuallebens, auch in langjährigen ehelichen Beziehungen, verbunden. Für viele betroffene Patientinnen war der Besuch einer Sauna oder das Tragen eines engen Bikinis aus ästhetischen Gründen nicht möglich. Psychische Belastungen ohne bestehende funktionelle Beeinträchtigungen lagen bei 12% der Patientinnen vor. Funktionelle Gründe allein waren bei 23% der Patientinnen ausschlaggebend, wie z.B. Schmerzen oder Reiben beim Tragen enger Kleidung, beim Sport und Radfahren, Invagination der inneren Labien beim Geschlechtsverkehr sowie hygienische Aspekte (Abb. 2). In keinem Fall lagen weder funktionelle noch psychische Beschwerden vor, d.h. in keinem Fall bestand eine alleinige ästhetische Motivation.

Operationstechnik

In allen Fällen führten wir die Eingriffe ambulant und in örtlicher Betäubung durch. Wir verwenden dazu eine Mischung aus 1% Lidocain und 7,5% Naropin unter Zusatz von Adrenalin der Konzentration 1:100. Zur Schnittführung und zum Entfernen des Gewebes benutzten wir ein Hochfrequenz-Radiochirurgiegerät (Einstellung: Cut, 29 W), kein Skalpell.

Eine der Operationen war die Verkleinerung der inneren Labien: Bei Hyperplasie der inneren Schamlippen bestand immer ein Haut- und Gewebeüberschuss nicht nur kaudal der Klitoris, sondern auch im Bereich des Präputiums sowie kranial der Klitoris. Um ein harmonisches Ergebnis zu erzielen, war es deshalb notwendig, all diese drei Abschnitte in der Reduktionsplastik zu erreichen. Dazu verlief die Schnittführung kaudal beginnend an der Innenseite der Labia minora bogenförmig in Richtung Klitoris, wobei eine Labienhöhe von 0,8–1,0 cm nicht unterschritten wurde. Das in die Unterseite der Klitoris einstrahlende Blatt (Frenulum clitoridis) wurde über eine bogenförmige Fortsetzung der Schnittführung nach mediokranial gekürzt. Ebenfalls leicht bogenförmig nach innen richtete sich die Resektion weiter im Bereich des Präputium clitoridis und verlief anschliessend unmittelbar medial parallel zur

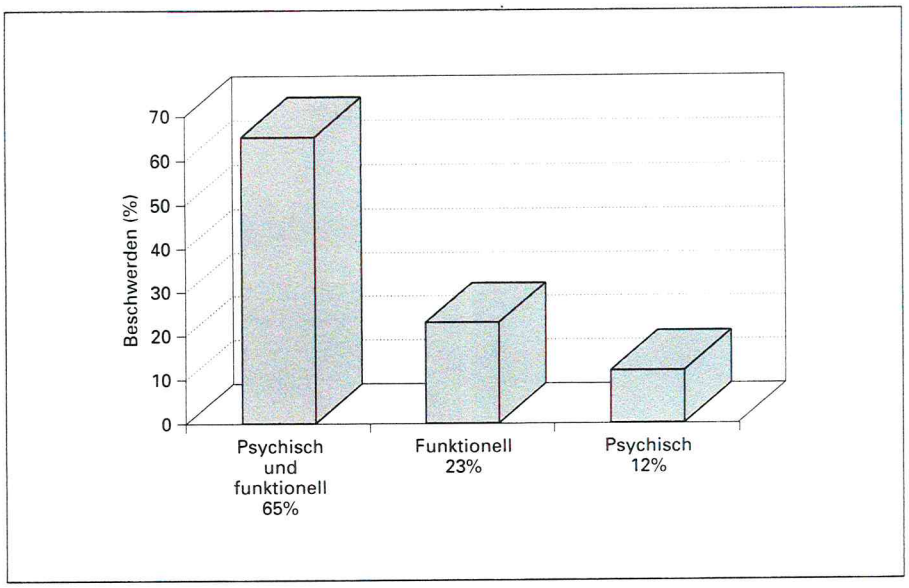

Abb. 2. Übersicht über die Beschwerden.

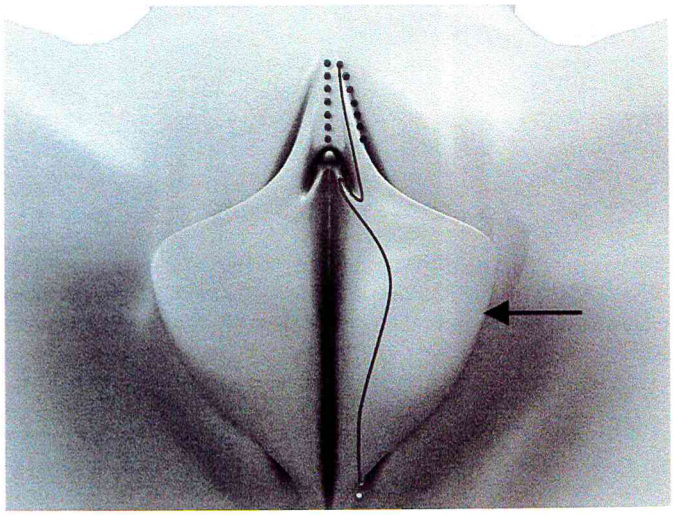

Abb. 3. Reduktionsplastik der Labia minora. Die gepunktete Linie markiert die Mitte und die Grenze zwischen grossen und kleinen Labien. Der Schnittverlauf ist mit einer durchgezogenen Linie gekennzeichnet.

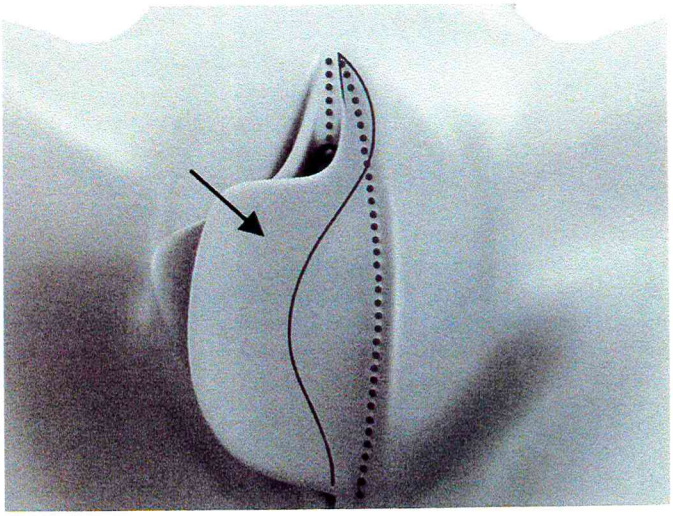

Abb. 4. Reduktionsplastik der Labia minora. Das mit dem Pfeil markierte Areal wird reseziert.

Umschlagsfalte der Labia majoris auf dem Corpus clitoris nach kranial. Am Ende der Umschlagsfalte kehrte sich die Schnittführung um und verlief nach kaudal in einer S-förmig geschwungenen Linie (Abb. 3–9). Zum Wundverschluss verwendeten wir 5-0 Vicryl und 6-0 Monocryl.

Die Verkleinerung der grossen Labien erfolgte über eine ellipsenförmige Resektion des Hautüberstandes entlang der gesamten Basis am Umschlag zu den kleinen Schamlippen (Abb. 5, 10). Überschüssiges Fettgewebe wurde, falls erforderlich, entfernt. Der verbleibende Anteil der grossen Schamlippen wurde nach lateral unterminiert und danach nach medial im Sinne eines Advancementflaps mobilisiert. Der Wundverschluss erfolgte schichtweise in überwändlicher Technik fortlaufend mit 5-0 Vicryl und 6-0 Monocryl.

Die Verkleinerung der inneren und der äusseren Schamlippen wurde häufig kombiniert. Bei Korrektureingriffen zur Reduktion der äusseren Labien war zu beachten, dass die Entfernung des Gewebeüberstandes nicht zu gering ausfiel, da ansonsten der Straffungseffekt kaum erkennbar war. In der Regel entfernten wir die Hälfte der Labienbreite.

Die Volumenaugmentation erschlaffter grosser Labien erfolgte durch Transplantation von Eigenfett nach der «lipostructure»-Methode von Coleman [12, 13] (Abb. 11). Spenderregion des Fettes war der medialseitige Oberschenkel oder die Innenseite der Knie. Über 1 oder 2 kleine Stichinzisionen wurde das Fettgewebe in verschiedenen Schichten des Gewebes eingebracht, um eine möglicht hohe Revaskularisierung der Fetttransplantate zu erzielen [14]. Die durchschnittliche Transplantatmenge betrug etwa 35 ml Eigenfett pro Seite.

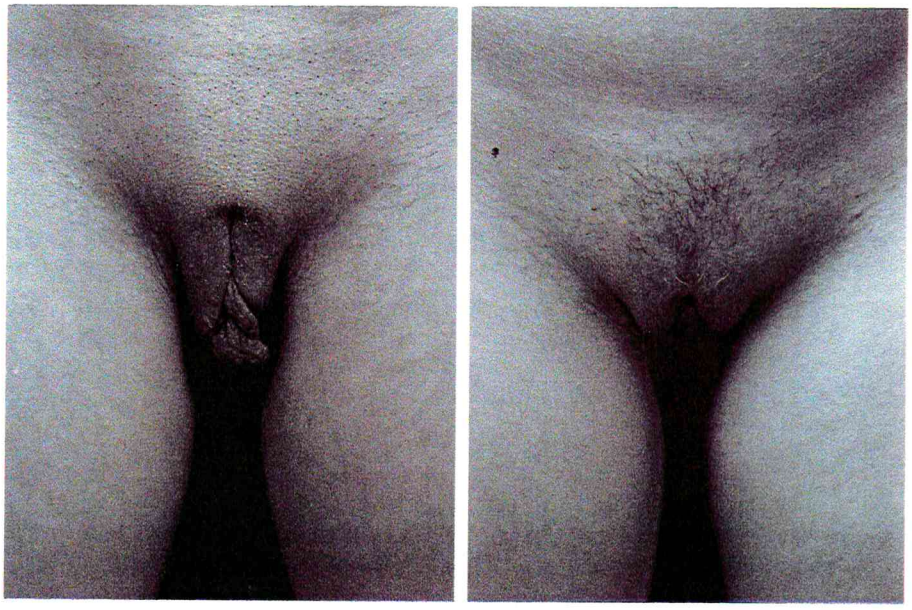

Abb. 5. Prä- und postoperative Ansicht, Reduktionsplastik grosse und kleine Schamlippen.

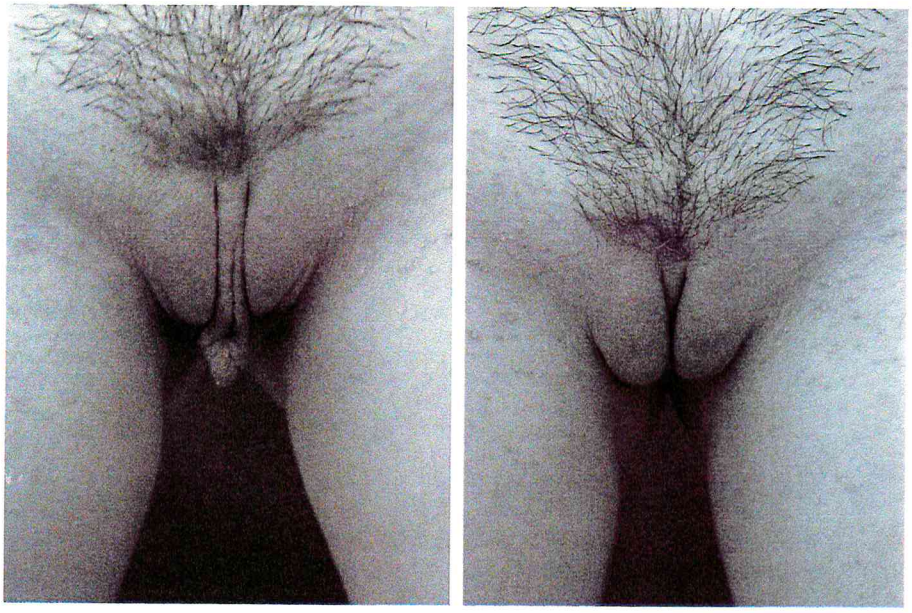

Abb. 6. Prä- und postoperative Ansicht, Reduktionsplastik kleine Schamlippen.

Zur Reduktion eines ädipösen Schamhügels verwendeten wir eine klassische Liposuktionstechnik [15]. Das mittlere Volumen abgesaugten Fettgewebes betrug 110 ml. Isolierte Straffungsoperationen in diesem Bereich nahmen wir nicht vor, da diese immer mit einer Abdominoplastik kombiniert wurden. Diese Fälle sind jedoch in dieser Arbeit nicht berücksichtigt.

Eine postoperative Kompression wurde durch ein enges Mieder gewährleistet. Immer kam es postoperativ zu einer Schwellung der Labien, die nach etwa 3–5 Tagen weitgehend abgeklungen war.

Bei Klitorishyperplasie deepithelisierten wir an der Basis der Glans einen zirkulären Streifen (mit Aussparung des Frenulums), der in seiner Breite der Grösse des zu reduzierenden Anteiles entsprach (durchschnittlich 3–4 mm). Die deepithelisierte Basis wurde dann subkutan «versenkt», nachdem die Corpora cavernosa auf eine Länge von etwa 2–3 cm zirkulär gelöst und mobilisiert worden waren. Eine Verkleinerung der Corpora cavernosa führten wir nicht durch, da es sich um sehr moderate Hyperplasien der Klitoris handelte und die Vergrösserung der Schwellkörper bei sexueller Stimulation in keinem Fall als störend oder als abnorm empfunden wurde.

Rekonstruktive Eingriffe im Genitalbereich bezogen sich alle auf die Korrektur und Wiederherstellung der inneren Schamlippen, die im Rahmen eines vorangegangenen Eingriffes andernorts asymmetrisch, zu kurz oder sogar vollständig entfernt worden waren. Das häufigste Bild einer unbefriedigenden ästhetischen oder funktionellen Korrektur der inneren Labien war eine meist asymmetrische Überresektion der Labien kaudal der Klitoris, bei gleichzeitiger Unterkorrektur am Präputium und darüber. Häufig waren Anteile der inneren Labien eckig und fransig, in einigen Fällen wurden sie fast vollständig entfernt. Die Rekonstruktion erfolgte je nach Befund durch lokoregionäre Lappenplastiken, meist unter Verwendung überschüssiger Haut im Bereich des Präputiums (Abb. 12). Die Erhaltung der Sensibilität im Rekonstruktionsbereich wurde dabei immer beachtet.

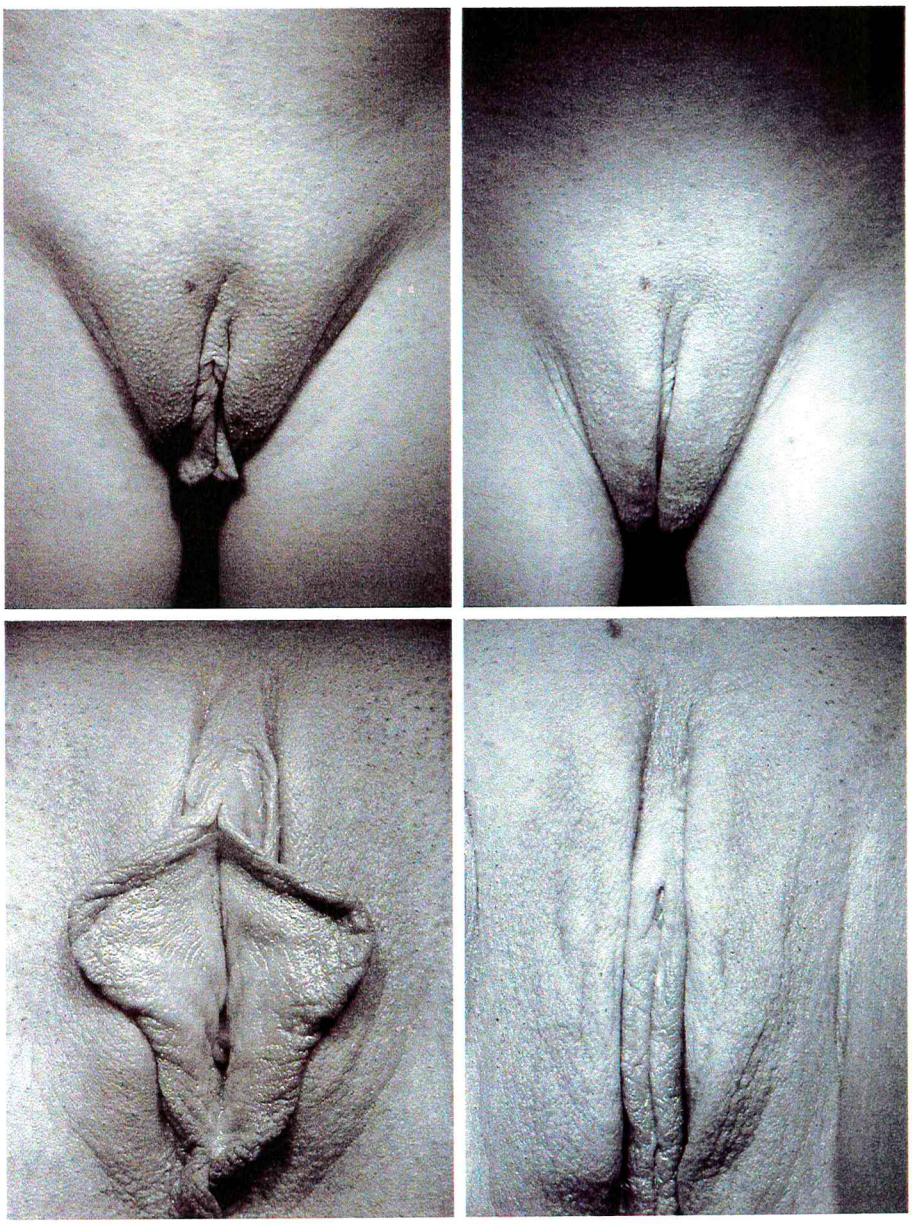

Abb. 7. Prä- und postoperative Ansicht, Reduktionsplastik der kleinen Labien, Ansicht frontal und in Steinschnittlage.

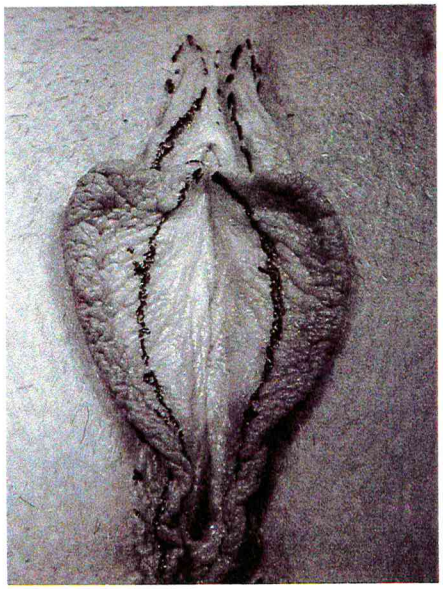

Abb. 8. Markierung präoperativ bei Reduktionsplastik der kleinen Labien.

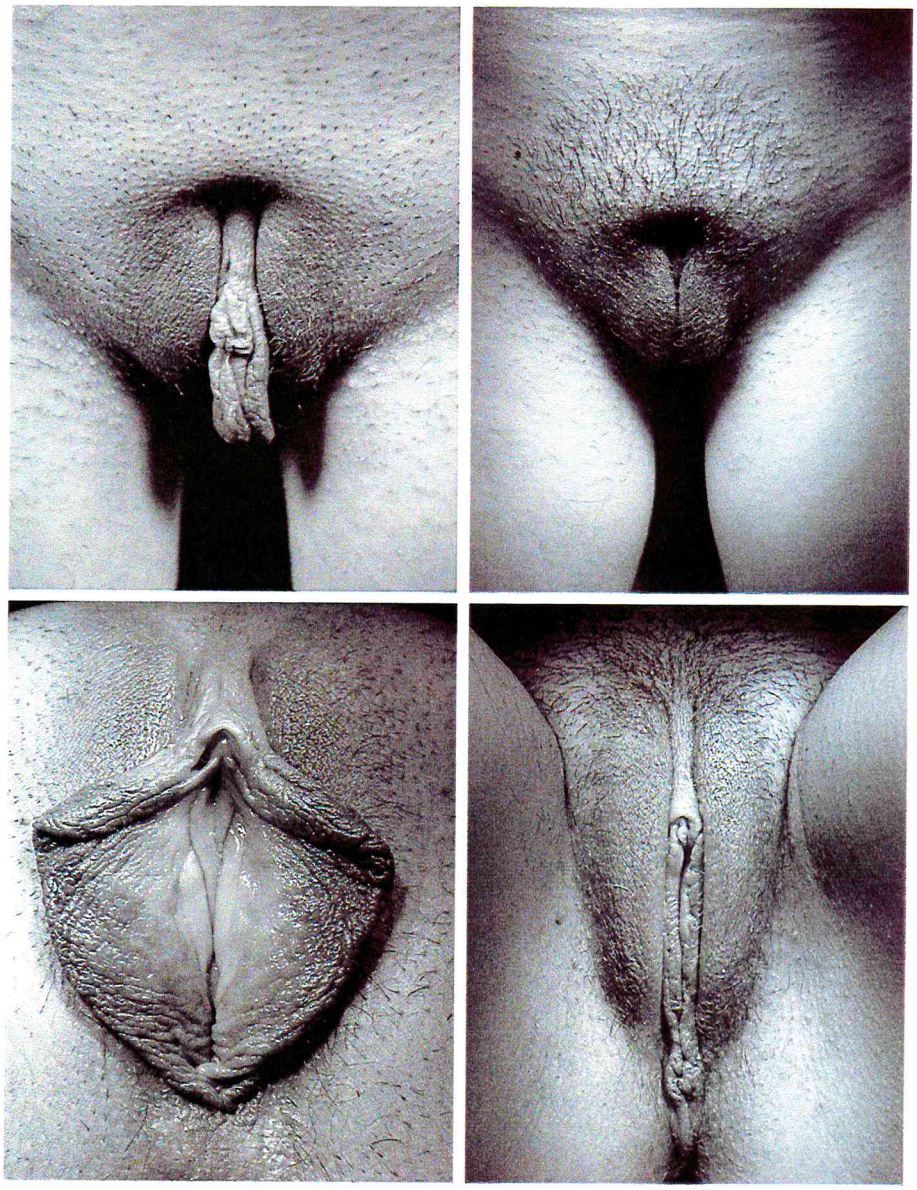

Abb. 9. Reduktionsplastik der kleinen Labien, Ansicht frontal und in Steinschnittlage.

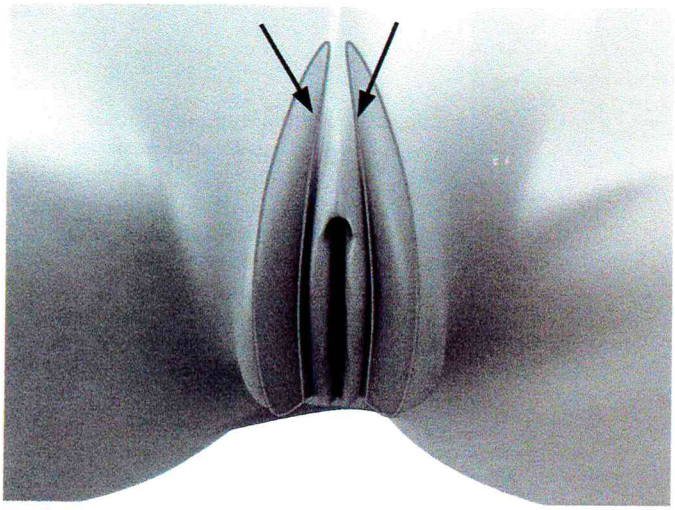

Abb. 10. Reduktion der Labia majora. Zu entfernender Anteil mit Pfeilen markiert.

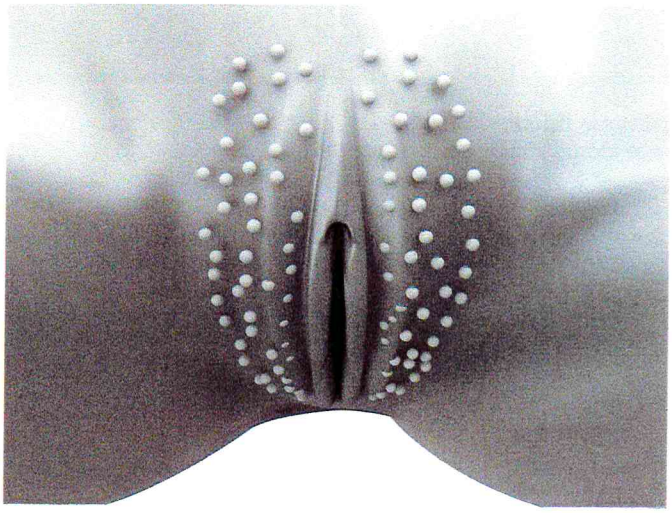

Abb. 11. Eigenfetttransplantation (Punkte) der Labia majora.

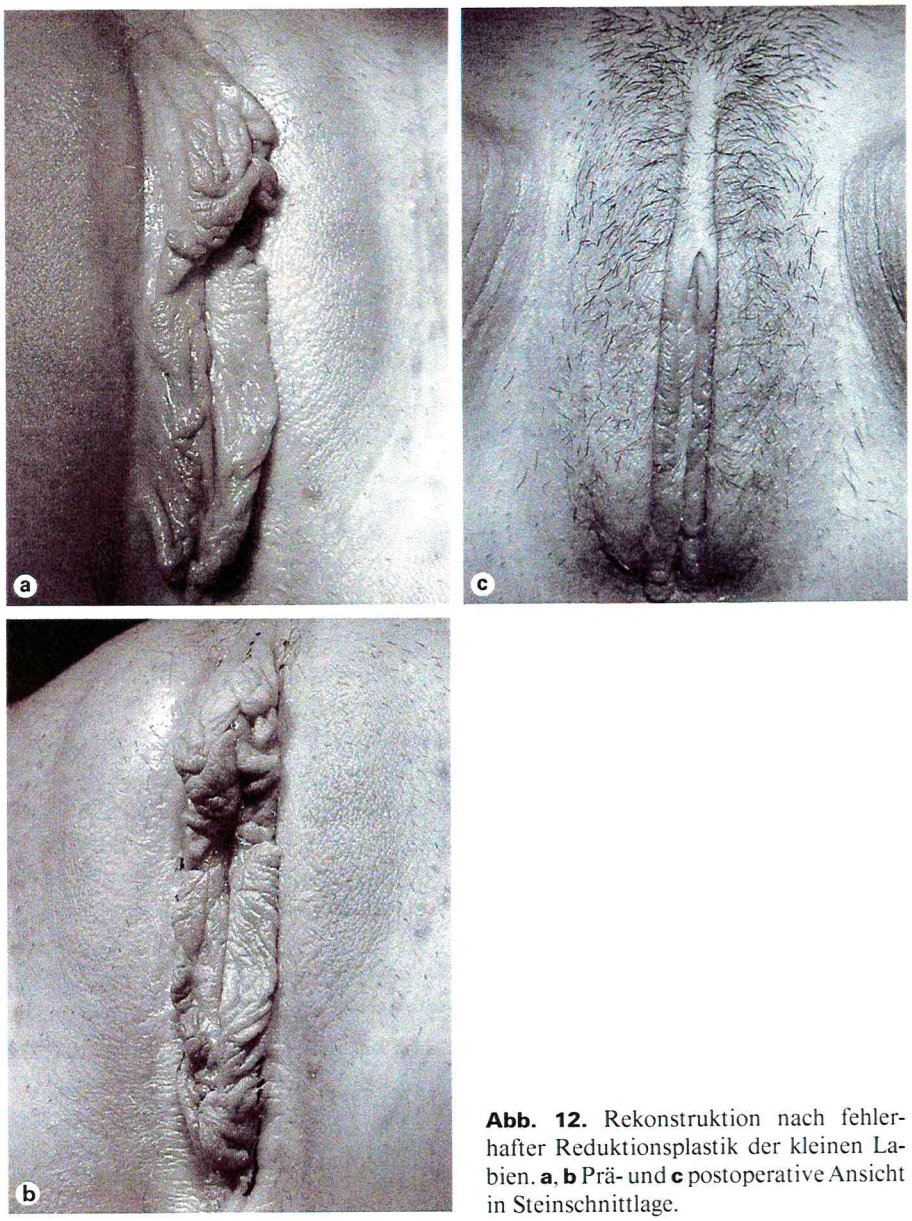

Abb. 12. Rekonstruktion nach fehlerhafter Reduktionsplastik der kleinen Labien. **a**, **b** Prä- und **c** postoperative Ansicht in Steinschnittlage.

Der Verband bestand aus einer Fettgazenauflage mit Kompressen. Immer wurde postoperativ gekühlt. Zusätzlich gaben wir Antiphlogistika und ein Antibiotikum für 4 Tage. Insbesondere nach Korrektureingriffen im Bereich der Schamlippen verordneten wir eine 4-wöchige sexuelle Enthaltsamkeit sowie das Vermeiden mechanischer Belastung durch beispielsweise Sport oder Radfahren. Auch Tampons sollten in dieser Zeit nicht verwendet werden. Duschen oder Sitzbäder wurden ab dem 3. postoperativen Tag erlaubt. Die Entfernung der resorbierbaren Nähte (Monocryl) erfolgte nur bei Beschwerden wie Jucken oder bei Hautirritationen.

Ergebnis

Die Erhebung der Daten erfolgte durch einen per Post zugesandten, anonymisierten Fragebogen. Dabei wurden ausschliesslich die Patientinnen angeschrieben, deren Operation mindestens 6 Monate zurück lag.

Sowohl die Gesamtzufriedenheit mit dem operativen Ergebnis als auch die Bewertung des erreichten ästhetischen Resultates wurden mit 9 von 10 möglichen Punkten durchschnittlich als sehr hoch eingestuft (Abb. 13).

Postoperativ waren funktionelle (90,1%) und psychische (87,9%) Beschwerden bei der überwiegenden Mehrzahl der Patientinnen vollständig beseitigt (Abb. 14). Zumindest eine Besserung der Symptomatik ergab sich bei

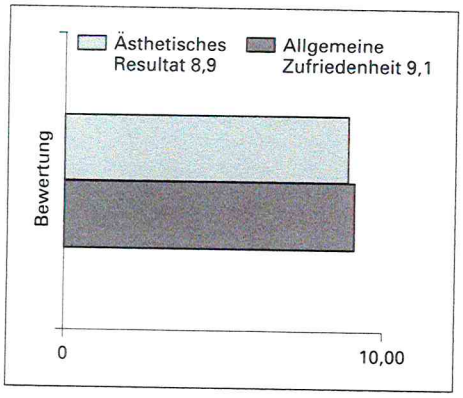

Abb. 13. Bewertung des Gesamtergebnisses.

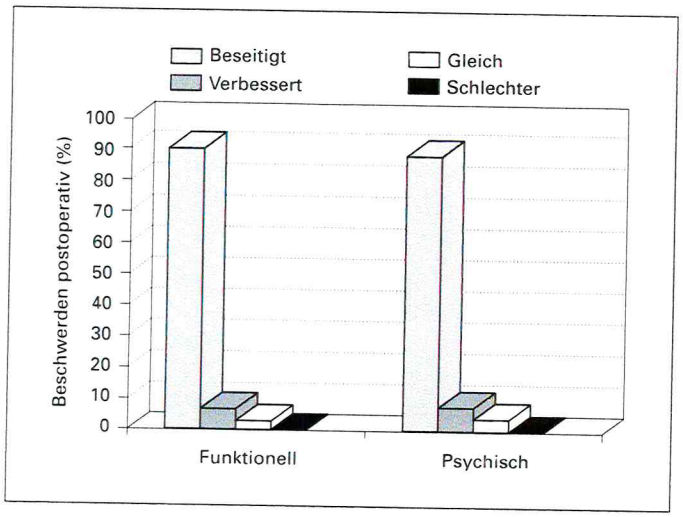

Abb. 14. Bewertung der Beschwerden nach der Operation.

funktionellen Einschränkungen in 6,9% der Fälle und bei psychischen Beschwerden in 8,0%. Keinerlei Verbesserung der funktionellen Beschwerden beschrieben 3,0% der Patientinnen; 4,1% bewerteten die psychischen Einschränkungen als unverändert. Eine Verschlechterung der funktionellen oder psychischen Beschwerden trat in keinem Fall ein.

Postoperative Wundschmerzen bestanden nach der Verkleinerung der inneren Labien durchschnittlich wenige Stunden postoperativ. Nach Reduktion der inneren und äusseren Schamlippen in einem kombinierten Eingriff klagten Patientinnen 1–2 Tage über ein Brennen oder über leichte Wundschmerzen. Eine Patientin gab Schmerzen bei Geschlechtsverkehr nach einem Zeitraum von 6 Wochen nach der Operation an, in keinem Fall kam es zu dauerhaften sexuellen Empfindungsstörungen.

Die sexuelle Stimulierbarkeit der Klitoris war nach Korrekturen der Schamlippen und nach Verkleinerungen der Glans clitoridis in den meisten Fällen unverändert, wenige Patientinnen (9%) beschrieben eine verbesserte sexuelle Stimulierbarkeit der Klitoris nach Reduktionsplastik der kleinen Labien. Eine Verschlechterung der Klitorissensibilität trat nicht ein.

In 11 von 364 Fällen kam es zu Komplikationen der Wundheilung, darunter fielen 2 revisionsbedürftige Nachblutungen und 9 Fälle mit behandlungspflichtiger Wunddehiszenz. Nekrosen oder Infektionen gab es in keinem Fall. Bei 9 Patientinnen musste eine Asymmetrie nachkorrigiert und in weiteren 18 Fällen eine Nachkürzung der inneren Labien vorgenommen werden. Die Wiederholung der «lipostructure» der äusseren Labien war in 3 Fällen nötig.

Diskussion

In den vergangenen Jahren haben wir durch eine hohe Fallzahl an ästhetischen und funktionellen Korrektureingriffen der äusseren weiblichen Genitalregion ein hohes Mass an operativer Erfahrung erhalten. Viele Patientinnen berichteten, dass oftmals der Wunsch insbesondere nach einer Verbesserung des ästhetischen Erscheinungsbildes durch den behandelnden Arzt oder durch die behandelnde Ärztin selbst bei erheblichem psychischem Leidensdruck nicht ernst genug genommen wurde.

Die Ergebnisse dieser Untersuchung zeigen, dass in der überwiegenden Mehrzahl der Fälle (89%) eine völlige Beseitigung präoperativer funktioneller und psychischer Beschwerden erreicht wurde und daraus ein sehr hohes Mass an allgemeiner Zufriedenheit mit der operativen Behandlung resultierte.

Die überwiegende Anzahl der Korrektureingriffe bestand in der Reduktionsplastik der inneren Schamlippen. Die Hyperplasie der kleinen Labien war damit die häufigste Ursache für funktionelle und ästhetische Beschwerden. Die Bewertung des ästhetischen Gesamtergebnisses lag mit 8,9 Punkten etwas unterhalb der Bewertung der allgemeinen Zufriedenheit (9,1 Punkte). Das liegt vor allem daran, dass anfänglich die Einstufung des ästhetischen Resultates etwas geringer ausfiel, zu einer Zeit, in der wir die Reduktion der kleinen Labien ausschliesslich auf den Abschnitt unterhalb der Klitoris bezogen, wie viele Operationsverfahren in der Literatur beschrieben [1–7]. Postoperativ wurde dabei oft der nach wie vor bestehende Gewebeüberschuss insbesondere im Bereich der Klitoris beanstandet. Seit Erweiterung der Reduktionsplastik auf den klitoralen und kranialen Anteil war die Zufriedenheit der Patientinnen mit dem ästhetischen Ergebnis der Reduktionsplastik der kleinen Labien im Durchschnitt deutlich höher, Nachkorrekturen waren kaum mehr erforderlich.

Rouzier et al. [2] empfehlen eine kritische Indikationsstellung zur Reduktionsplastik der kleinen Schamlippen, wenn deren Höhe unter 4 cm liegt. Dem haben wir uns nicht angeschlossen, da nach unserer Ansicht die Bewertung psychischer und funktioneller Beschwerden im Wesentlichen von der Patientin getroffen werden sollte, was eine grosszügigere Indikationsstellung zur Operation bedeutet. Wir folgten allerdings der Empfehlung von Hodgkinson und Hait [16], die eine Labienbreite von etwa 1 cm aus funktionellen Gründen nicht unterschreiten. Die von Maas und Haage [4] beschriebene Schnittführung in Form eines «running W» haben wir nicht übernommen, da wir in keinem einzigen Fall eine narbige Einziehung, wie dort befürchtet, beobachtet hatten. Es erscheint uns auch nicht nötig, da die Haut der kleinen Labien physiologischerweise eine starke Fältelung aufweist und daher narbige Kontrakturen nicht zu befürchten sind.

In nahezu 20% der Eingriffe führten wir Straffungen und Reduktionen der äusseren Labien durch, in 7,5% der Fälle eine Volumensubstitution durch autologe Fettgewebstransplantation in der «lipostructure»-Technik nach Coleman [12, 13, 17]. Dabei liessen sich wesentliche Formverbesserungen mit Rejuvenation der äusseren Genitalregion erreichen. Die Überlebensrate des transplantierten Fettgewebes schätzen wir auf 50–70%. Eine histologische Untersuchung oder eine quantitative Volumenbestimmung, z.B. Nuklearmagnetresonanztomographie, haben wir nicht durchgeführt. Diese Schätzung beruht allein auf klinischer Beobachtung, die sich über einen Zeitraum von mindestens 12 Monaten erstreckte. Insbesondere für das ästhetische Gesamtbild der Genitalregion ist die Behandlung der äusseren Labien mit Straffung und gegebenenfalls mit Volumenaugmentation sehr effektiv und sollte bei gegebener Indikation mit der Patientin diskutiert werden.

Die Reduktion eines voluminösen oder adipösen Schamhügels durch eine Liposuktion als isolierten Eingriff ist in unserer Praxis relativ selten gewünscht worden. Sie stellt aber einen leicht durchführbaren Eingriff dar.

Die von uns angewandte Technik zur Behandlung der Klitorishyperplasie eignet sich nur für moderate Ausprägungen der Klitorisvergrösserung. Bei intersexuellen Erscheinungsformen mit deutlichen Klitorishyperplasien kommt sie nicht in Frage, da sie die Reduktion der Schwellkörper ausser Acht lässt.

Eine Ursache für die erforderlichen Nachkorrekturen war das ungenaue Anzeichnen der Schnittführung präoperativ. Dies hatte zum Teil erhebliche Asymmetrien zur Folge. Grosse Sorgfalt sollte deshalb auf diesen ersten Operationsschritt aufgewendet werden.

Auch wenn in einem Fall Schmerzen bei Geschlechtsverkehr nach einem Zeitraum von 6 Wochen postoperativ beschrieben wurden, stellte dies eine Ausnahme dar. In der Regel bestanden leichte bis moderate Wundschmerzen nur in den ersten Stunden bzw. Tagen. Die Verbesserung der sexuellen Stimulierbarkeit bei Verkleinerung der inneren Schamlippen führen wir auf den Umstand zurück, dass durch Resektion des Hautüberschusses im Bereich des Präputiums die Klitoris weniger bedeckt und dadurch stimulierbarer ist.

Die beschriebenen Komplikationen waren insgesamt gering und leicht korrigierbar. Einer durchschnittlich sehr geringen Komplikationsrate steht eine sehr hohe allgemeine Zufriedenheit über das erreichte Ergebnis gegenüber, was zu einer grosszügigen Indikationsstellung ermutigen sollte.

Schlussfolgerung

Angaben über die Anzahl der Frauen, die unter funktionellen und/oder psychischen Beschwerden durch dysmorphe Ausprägungen ihrer äusseren Genitalregion leiden, lassen sich schwer machen. Wir registrierten in den letzten Jahren eine stark zunehmende Nachfrage an Korrektureingriffen in diesem Bereich. Die Schlussfolgerung, dass hier ein grösseres Bedürfnis besteht als allgemein angenommen, liegt daher nahe.

Die insgesamt sehr positive Bewertung des Operationsergebnisses bei 364 Patientinnen aus unserem Patientengut ist ermutigend, insbesondere die damit erreichte Verbesserung der Lebensqualität. Obwohl die meisten Eingriffe sowohl technisch als auch postoperativ unproblematisch sind, sollten sie dennoch mit der grösstmöglichen Sorgfalt durchgeführt werden, um ein sowohl funktionell als auch ästhetisch optimales Ergebnis zu erzielen.

Literatur

1 Giraldo F, González C, Haro F: Central wedge nymphectomy with a 90-degree Z-plasty for aesthetic reduction or the labia minora. Plast Reconstr Surg 2004;113:1820–1825.

2 Rouzier R, Louis-Sylvestre C, Paniel BJ, Haddad B: Hypertrophy of labia minora : experience with 163 reductions. Am J Obstet Gynecol 2000;182:35–40.

3 Choi HY, Kim KT: A new method for aesthetic reduction of labia minora (the deepithelialized reduction labiaplasty). Plast Reconstr Surg 2000;105:419–421.

4 Maas SM, Hage JJ: Functional and aesthetic labia minora reduction. Plast Reconstr Surg 2000;105:1453–1456.

5 Laub D: A new method for aesthetic reduction of labia minora (the deepithelialized reduction labiaplasty): discussion. Plast Reconstr Surg 2000;105:423–427.

6 Alter G: A new technique for aesthetic labia minora reduction. Ann Plast Surg 1998;40: 287–290.

7 Honore LH, O'Hara KE: Benign enlargement of the labia minora: Report of two cases. Eur J Obstet Gynecol Reprod Biol 1978;8:61.

8 Radman HM: Hypertrophy of the labia minora. Obstet Gynecol 1976;48(Suppl):78.

9 O'Connell HE, Sanjeevan KV, Huston JM: Anatomy of the clitoris. J Urol 2005;174: 1189–1195.

10 Papageorgiou T, Hearns-Stokes R, Peppas D, Segars JH: Clitoroplasty with preservation of the neurovascular pedicles. Obstet Gynecol 2000;96:821–836.

11 Shaw A: Subcutaneous reduction clitoroplasty. J Pediatr Surg 1977;12:331–338.

12 Coleman SR: Structural fat grafting. Plast Reconstr Surg 2005;115:1777–1778.

13 Coleman SR: Long-term survival of fat transplants: controlled demonstrations. Aesthetic Plast Surg 1995;19:421–425.

14 Ngyen A, Pasyk K: Comparative study of survival of autologous adipose tissue taken and transplanted by different techniques. Plast Reconstr Surg 1990;85:378–385.

15 Field LM: Liposuction reduction of the suprapubic area. J Dermatol Surg Oncol 1990;16: 856–858.

16 Hodgkinson DJ, Hait G: Aesthetic vaginal labioplasty. Plast Reconstr Surg 1984;74:414–417.

17 Karacaoglu E: The role of recipient sites in fat-graft survival. Ann Plast Surg 2005;1:63–68.